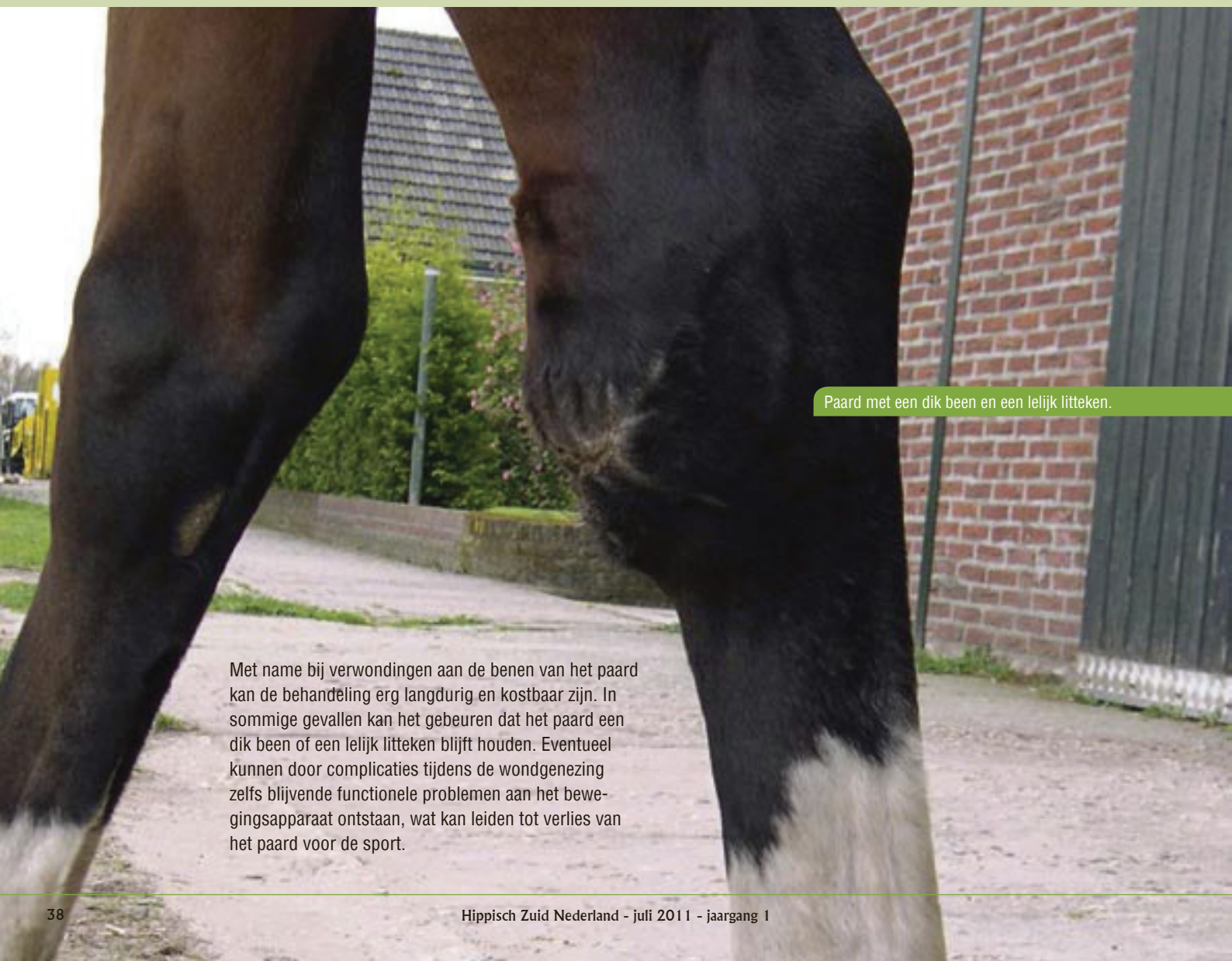

Wonden bij paarden

Aan het begin van het weideseizoen komen de meeste paarden met verwondingen bij ons binnen. Ook al wordt er bij het bouwen van afrasteringen, stallen en trailers veel aandacht aan de veiligheid van het paard besteed, een ongeluk zit in een klein hoekje. Het gedomesticeerde paard is weliswaar goed gewend aan de hedendaagse manier van houden, maar zal in vreemde en bedreigende situaties in eerste reactie proberen te vluchten.

In het algemeen genezen wonden bij paarden, in vergelijking met andere diersoorten, minder goed. Een wond is niet altijd van buitenaf in te schatten en bij twijfel over de ernst van de verwondingen is het dus altijd verstandig uw dierenarts te consulteren.

Door Paardenkliniek Venlo




Paard met een dik been en een lelijk litteken.

Met name bij verwondingen aan de benen van het paard kan de behandeling erg langdurig en kostbaar zijn. In sommige gevallen kan het gebeuren dat het paard een dik been of een lelijk litteken blijft houden. Eventueel kunnen door complicaties tijdens de wondgenezing zelfs blijvende functionele problemen aan het bewegingsapparaat ontstaan, wat kan leiden tot verlies van het paard voor de sport.



Voor



Na

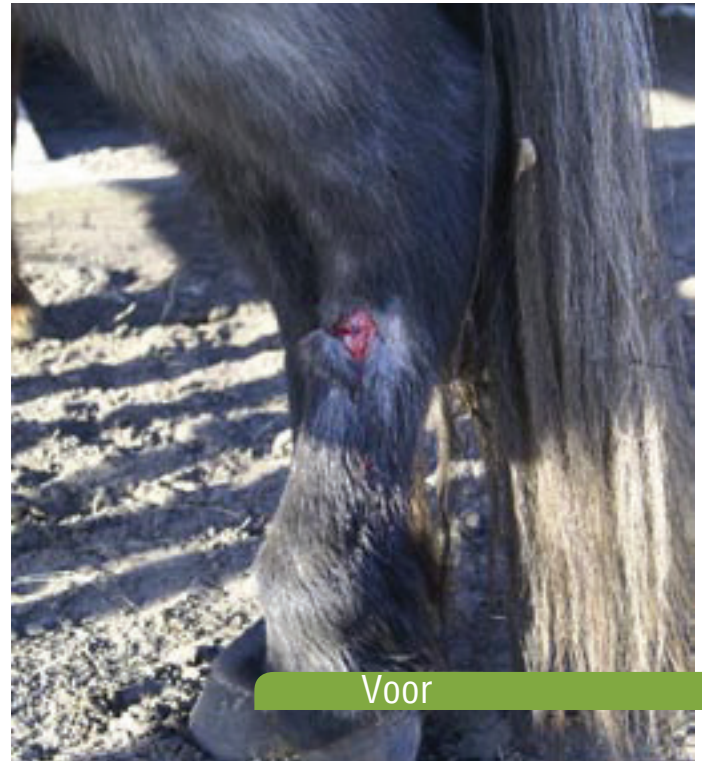
Verwondingen aan het hoofd kunnen er heftig uitzien, maar genezen vaak erg mooi (foto's hierboven: paard dat met het hoofd tegen de trailer is gelopen voor en na de hechting)

Wanneer uw paard een verwonding heeft opgelopen zijn er een aantal dingen die je in afwachting van de dierenarts zelf kunt doen. Een verse wond kan heftig bloeden. Wanneer het paard uit de wond erg veel bloed verliest, kan er sprake zijn van een slagaderlijke bloeding en is het nodig het bloeden te stoppen. Bij verwondingen aan een been is het mogelijk de bloeding te stelpen door een drukverband aan te leggen. U hoeft de wond nog niet te ontsmetten. Veel ontsmettingsmiddelen, zoals bijv. blauwspray, werken irriterend in open wonden en vertragen het genezingsproces. Het koelen en voorzichtig schoonspelen van de wond met een zachte straal kraanwater is niet schadelijk.

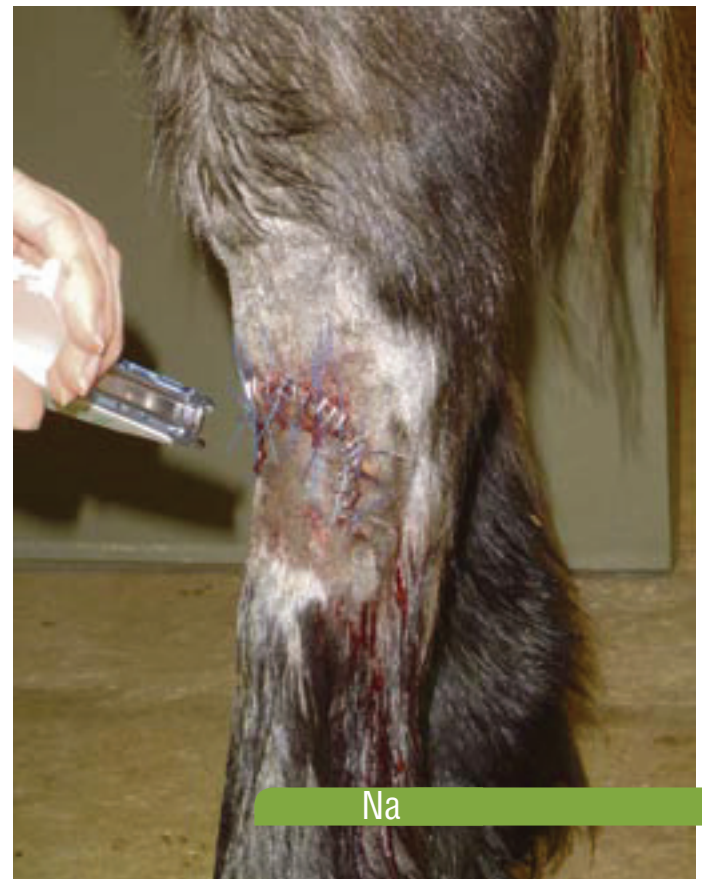Hoe uw dierenarts uiteindelijk besluit de wond te behandelen is van veel factoren afhankelijk, o.a. hoe oud de wond is, het type wond (steek-, snij- of scheurwond) en de locatie van de wond spelen hierbij een rol. In het algemeen moet een wond niet ouder zijn dan ongeveer 6 uur om nog gehecht te kunnen worden. Wanneer het mogelijk is een wond te hechten heeft dat de voorkeur, omdat dit tot een snellere wondgenezing leidt, met een beter cosmetisch resultaat (primaire wondgenezing).

>> Verder op pagina 40

Foto's hieronder: Paard met een verse beenwond in het weiland opgelopen voor en na het hechten.

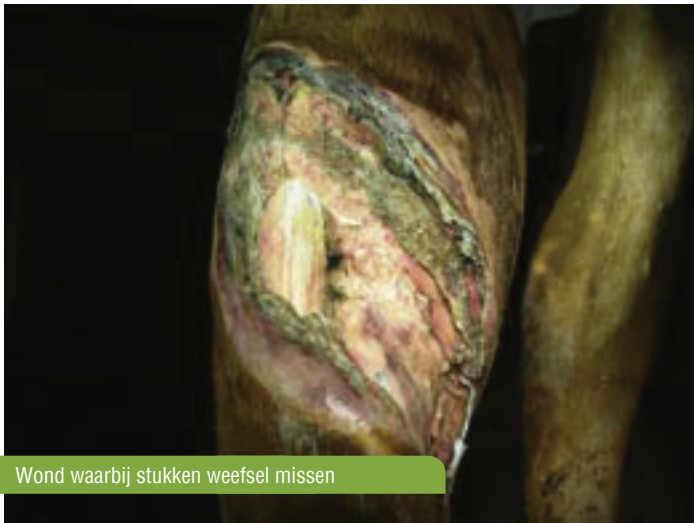

Voor



Na

Echter, niet alle wonden kunnen gehecht worden. Oude wonden of scheurwonden waarbij stukken weefsel missen kunnen niet gehecht

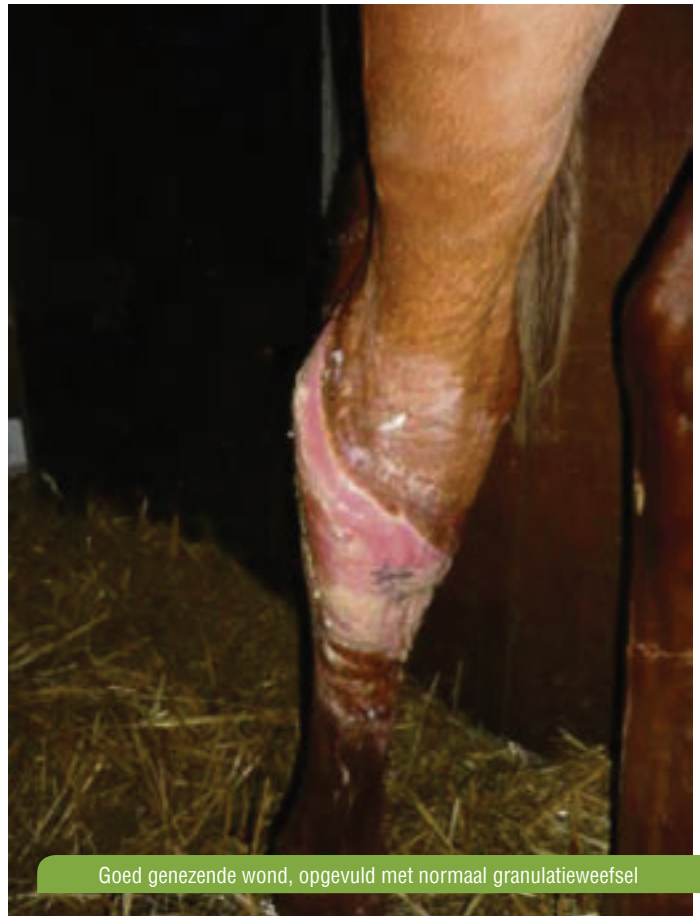

Wond waarbij stukken weefsel missen

worden en moeten 'spontaan genezen' (secundaire genezing) (zie foto hierboven).

Uw dierenarts zal de huid rondom de wond scheren en met steriel fysiologisch water schoonspelen. Het is van belang te controleren of er gewrichten of peesschedes bij de verwonding betrokken zijn. Wanneer dit het geval is, is het noodzakelijk deze onder algehele narcose te spoelen. Naast behandeling van de wond zelf zal uw dierenarts ook preventief tetanus antiserum toedienen. Met name in diepere steekwonden, waar een zuurstofarm milieu heerst, kunnen tetanusbacteriën goed overleven, wat kan leiden tot een tetanusinfectie. Ook tijdens het proces van de wondgenezing is ondersteunende medicamenteuze behandeling met o.a. antibiotica, pijnstillers en ontstekingsremmers noodzakelijk.

Een adequate wondbehandeling is erg belangrijk voor de wondgenezing. Het proces van wondgenezing kan worden ingedeeld in vier, elkaar overlappende stadia: de ontstekingsfase, de granulatiefase, de contractiefase en de epithelisatiefase. Tijdens de eerste stap in de wondgenezing, de ontstekingsfase, verwijdert het lichaam vuil en niet levensvatbaar weefsel en wordt het wondgebied voorbereid voor de verdere genezing. Tijdens de granulatiefase wordt de wond opgevuld met zachtroze weefsel, granu-

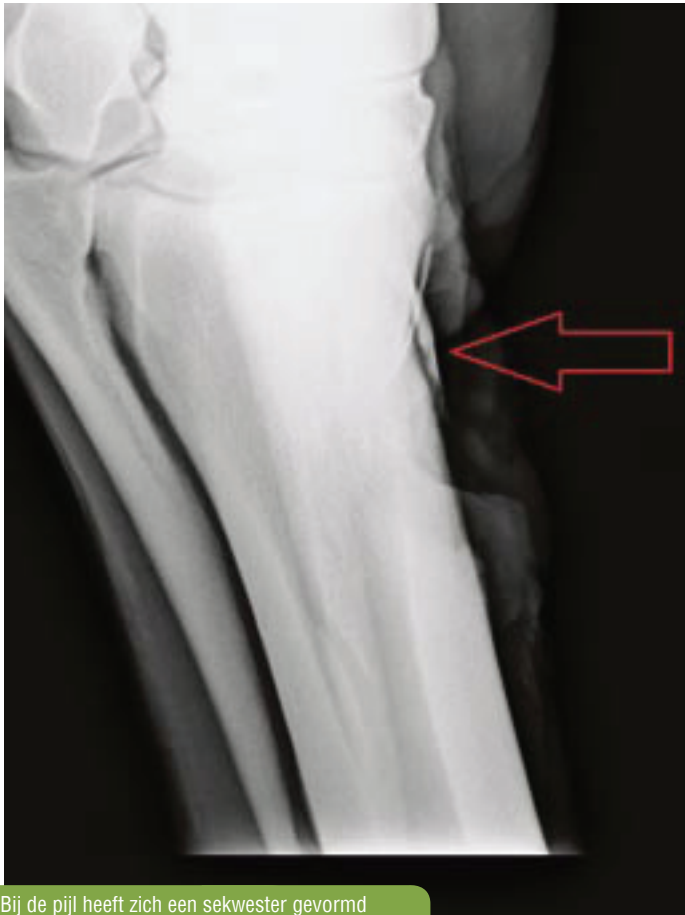

Goed genezende wond, opgevuld met normaal granulatieweefsel

latieweefsel genoemd (zie foto hierboven). Dit is erg kwetsbaar weefsel en moet voorzichtig behandeld moeten worden. Wanneer de wond op een erg beweeglijke plaats zit, bijvoorbeeld ter hoogte van een gewricht, kan er hypergranulatieweefsel ontstaan, ook wel wild vlees genoemd. Het roze granulatieweefsel puilt dan uit boven het wondoppervlak en belemmert de sluiting van de wond. Het hypergranulatieweefsel dient verwijderd te worden. De laatste twee fasen van de wondgenezing, de contractiefase en de epithelisatiefase, zorgen voor het sluiten van de wond, doordat de wondranden naar elkaar toe worden getrokken en nieuwe huidcellen over het granulatieweefsel groeien.

“Voorkomen is beter dan genezen...”.

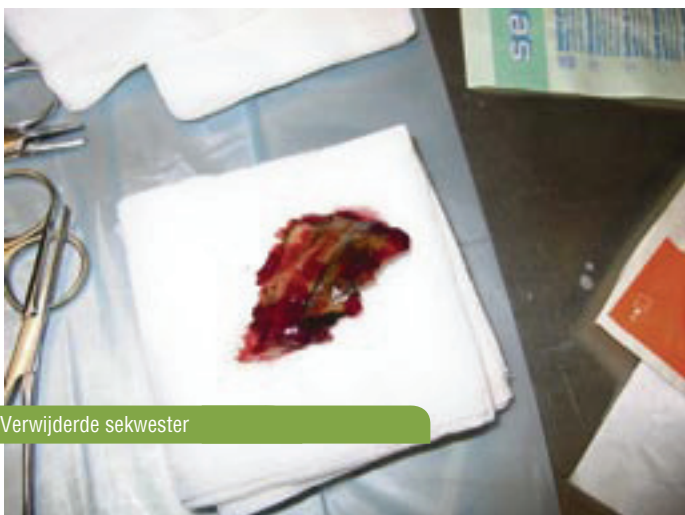
De wondgenezing kan door het optreden van complicaties vertraagd worden. Bij diepere wonden aan een been is het onderliggende bot vaak ook beschadigd. Wanneer het beenvlies, dat over het bot ligt, beschadigd raakt kan er, in de loop van het genezingsproces een klein stukje bot afsterven. In het geval van een slecht helende wond kan er een röntgenfoto gemaakt worden. Op een foto is zichtbaar of er zich een



Bij de pijl heeft zich een sekwester gevormd

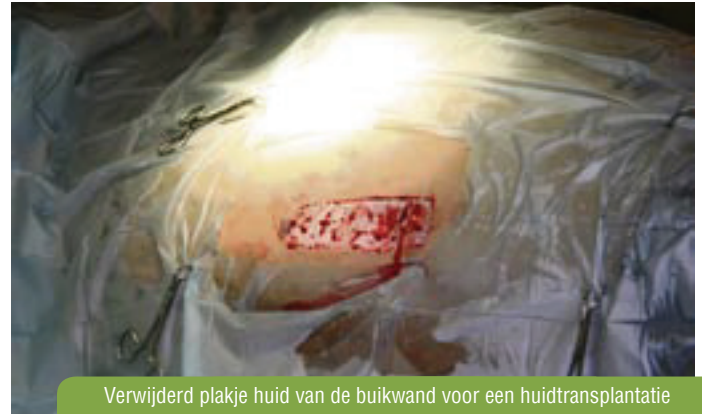sekwester heeft gevormd. (Zie foto boven: röntgenfoto waar zich een sekwester heeft gevormd, zie pijl).

Wanneer dit het geval is moet een sekwester verwijderd worden (zie foto onder). Wanneer een wond erg groot is en er veel huid mist kan men



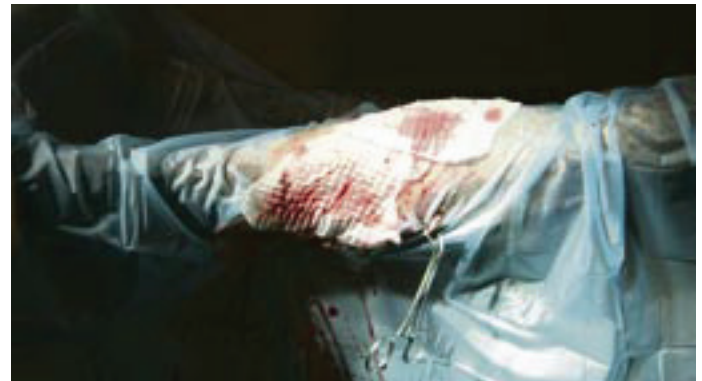
Verwijderde sekwester

een huidtransplantatie overwegen. Hierbij wordt een klein stukje huid elders van het lichaam verwijderd (zie foto onder). Vervolgens wordt dit plakje huid met een speciaal apparaatje in kleine blokjes verdeeld en op



Verwijderd plakje huid van de buikwand voor een huidtransplantatie

de wond vastgezet (zie foto's onder). Een voordeel van een huidtransplantatie is dat de huid niet alleen vanuit de wondranden dichtgroeit, maar ook vanuit de getransplanteerde huideilandjes. Dit leidt tot een sneller en cosmetisch beter resultaat.



Voorkomen is beter dan genezen. Echter, wanneer uw paard toch een verwonding oploopt, kan een adequate wondbehandeling veel problemen voorkomen.

Team Paardenkliniek Venlo

Contact:

Paardenkliniek Venlo, Maasbreeseweg 286
5927 NZ, Venlo-Blerick
Telefoon, 24u per dag bereikbaar!
077-3663053
www.paardenkliniekvenlo.nl